

## بررسی تاثیر استفاده از چسب بافتی فیبرین اتولوگ در جراحی اندوسکوپیک عملکردی سینوس: کارآزمایی بالینی تصادفی سازی شده

### چکیده

دریافت: ۱۴۰۴/۰۳/۲۱ ویرایش: ۱۴۰۴/۰۳/۲۸ پذیرش: ۱۴۰۴/۰۴/۲۵ آنلاین: ۱۴۰۴/۰۵/۰۱

**زمینه و هدف:** جراحی اندوسکوپیک عملکردی سینوس ها (Functional endoscopic sinus surgery, FESS) ممکن است با چالش هایی پس از عمل، از جمله خونریزی و مشکلات ترمیم زخم همراه باشد. گاهی جهت بهبود هموستاز و نتایج ترمیمی از چسب بافتی فیبرین (Fibrin sealant, FS) اتولوگ استفاده می شود که البته فواید آن نیازمند بررسی است. در این مطالعه اثرات چسب بافتی فیبرین اتولوگ بر هموستاز، ترمیم زخم و میزان عود در بیماران قرار گرفته تحت FESS بررسی و مقایسه ای میان بیماران دریافت کننده این ماده و گروه کنترل که نرمال سالین دریافت نمودند، انجام شد.

**روش بررسی:** در این کارآزمایی بالینی تصادفی، ۳۲ بیمار که در دو بیمارستان دانشگاهی قائم و امام رضای مشهد طی سال های ۱۳۹۸ تا ۱۴۰۰ تحت FESS دوطرفه قرار گرفتند، در یک حفره بینی با چسب بافتی فیبرین اتولوگ و در حفره مقابل با نرمال سالین درمان شدند. تظاهرات بالینی پس از عمل شامل خونریزی، تشکیل دلمه، چسبندگی و عفونت در یک هفته، یک ماه و سه ماه پس از عمل جراحی ارزیابی شدند. همچنین، پرسشنامه پیامدهای سینونازال (SNOT-22) و امتیاز لاند-کندی (Lund-Kennedy) قبل و سه ماه پس از جراحی ثبت گردید.

**یافته ها:** استفاده از چسب بافتی فیبرین اتولوگ منجر به کاهش معنادار خونریزی فوری پس از عمل شده و در پیگیری های بعدی نیز خونریزی مشاهده نشد. میزان درد بین دو گروه مشابه بود و تفاوت معناداری در تشکیل دلمه، چسبندگی، عفونت، میزان عود و امتیاز Lund-Kennedy مشاهده نشد (به ترتیب  $P=0/17$ ,  $P=0/8$ ,  $P=0/08$  و  $P=0/14$ ).

**نتیجه گیری:** چسب بافتی فیبرین اتولوگ بدون تاثیر منفی بر کنترل درد یا فرآیند ترمیم مخاط، خونریزی فوری پس از عمل را کاهش داد. پیشنهاد می شود مطالعات بیشتری با حجم نمونه بزرگ تر و پیگیری بلندمدت انجام شود.

**کلمات کلیدی:** جراحی اندوسکوپیک عملکردی سینوس، چسب بافتی فیبرین، جراحی اندوسکوپیک عملکردی سینوس ها، ترمیم زخم.

احسان نصیرایی<sup>۱</sup>، مهدی بخشایی<sup>۱</sup>، بشیر رسولیان<sup>۱</sup>، داریوش حمیدی علمداری<sup>۲</sup>، کیانا کتابی<sup>۱</sup>، ایمانه روشن ضمیر<sup>۱\*</sup>

۱- گروه گوش و حلق و بینی، جراحی سر و گردن، مرکز تحقیقات جراحی اندوسکوپیک سینوس، دانشکده پزشکی، دانشگاه علوم پزشکی مشهد، مشهد، ایران.

۲- گروه بیوشیمی بالینی، دانشکده پزشکی، دانشگاه علوم پزشکی مشهد، مشهد، ایران.

\* نویسنده مسئول: مشهد، دانشگاه علوم پزشکی مشهد، دانشکده پزشکی، مرکز تحقیقات جراحی اندوسکوپیک سینوس، گروه گوش و حلق و بینی، جراحی سر و گردن.

تلفن: ۰۵۱-۳۸۴۱۳۴۹۲

E-mail: Roshanzamiri@mums.ac.ir

### مقدمه

پولیپ بینی (CRSwNP) یک چالش درمانی محسوب می شود. نرخ جراحی مجدد در مطالعات مختلف با دوره های پیگیری متفاوت بین ۲۷٪-۴٪ گزارش شده است.<sup>۱-۵</sup> به دلیل بالا بودن میزان عود، هدف درمان دستیابی به پایداری بالینی بیماری و حفظ آن است. درمان دارویی این بیماری عمدتاً بر پایه استفاده از کورتیکواستروئیدهای

شیوع رینوسینوزیت مزمن (Chronic Rhinosinusitis, CRS) در مطالعات مختلف بین ۳٪-۴٪ تا ۱۱٪ تا ۳۰٪ برآورد شده است که حدود ۳۰٪-۲۰٪ آنها با پولیپوز بینی همراه هستند.<sup>۱</sup> رینوسینوزیت مزمن همراه با

میانی، وجود بیماری سیستمیک موثر بر مجرای سینونزال از جمله آس‌م و حساسیت به داروهای ضدالتهابی غیراستروئیدی (NSAIDs)، وجود سابقه اختلالات انعقادی، بارداری.

این مطالعه توسط کمیته اخلاق دانشگاه علوم پزشکی مشهد با کد اخلاق (IR.MUMS.MEDICAL.REC.1401.017) تایید شد. لازم به ذکر است که رضایت‌نامه آگاهانه کتبی از تمامی بیماران پیش از ورود به مطالعه اخذ شده و اصول محرمانگی اطلاعات بیماران در این مطالعه رعایت شده است.

مرحله‌بندی رادیولوژیک با استفاده از نمره Lund-Mackay پیش از عمل انجام شد و طراحی درون‌فردی (Intrapatient control) جهت کاهش اثر عوامل فردی لحاظ شد. دو روز پیش از جراحی، پنج میلی‌لیتر خون محیطی بیمار در یک میلی‌لیتر بافر سیترات-فسفات-دکستروز با گرید کلینیکی جمع‌آوری گردید. پلاسما غنی از پلاکت (PRP) با دو مرحله سانتریفیوژ (مرحله اول با سرعت ۲۰۰۰ g به مدت دو دقیقه و مرحله دوم با سرعت ۴۰۰۰ g به مدت هشت دقیقه) تهیه شد که طی آن، پلاسما و دو میلی‌لیتر PRP جدا شد.<sup>۱۳</sup> کنسانتره فیبرینوژن از پلاسماهای جداشده به روش رسوب‌دهی با اتانول تهیه گردید. بدین صورت که اتانول مطلق در دمای صفر درجه سانتی‌گراد ۱۰٪ v/v به پلاسما اضافه شد و فیبرینوژن با سانتریفیوژ در سرعت ۶۵۰۰ g به مدت ۱۵ دقیقه جمع‌آوری شد. محلول رویی شامل پلاسما با فیبرینوژن کم به حجم نهایی یک میلی‌لیتر جدا گردید. برای آماده‌سازی ترومبین، ۴۰ میکرولیتر گلوکونات کلسیم ۱۰٪ به یک میلی‌لیتر از پلاسما فقیر از فیبرینوژن افزوده شد. پس از ۴۵ دقیقه، لخته تشکیل شده که با تکان شدید شکسته و سپس در سرعت ۴۰۰۰ g به مدت دو دقیقه سانتریفیوژ گردید و در نهایت میزان یک میلی‌لیتر سوپرناتانت حاوی ترومبین جدا شد.

محلول ترومبین-کلسیم با افزودن ۱۰۰ میکرولیتر کلرید کلسیم ۱۰٪ به یک میلی‌لیتر پلاسما حاوی ترومبین، آماده گردید. برای تهیه فیبرین‌سیلانت غنی از پلاکت (Platelet-rich FS)، مقدار دو میلی‌لیتر پلاسما فیبرینوژن غنی از پلاکت (PRFP) با یک میلی‌لیتر محلول ترومبین-کلسیم در زمان جراحی مخلوط شد.<sup>۱۴</sup> لازم به ذکر است که تمامی مواد مورد نیاز در مرکز درمانی در دسترس و از نظر هزینه مقرون‌به‌صرفه بوده و تمامی اقدامات در اتاق تمیز (Clean room) انجام شد. در پایان جراحی، تصادفی سازی انتخاب حفرات بینی

موضعی یا سیستمیک، آنتی‌بیوتیک‌ها و شست‌وشوی سالین می باشد که البته جراحی اندوسکوپیک سینوس (FESS) به‌عنوان درمان استاندارد در بیماران مقاوم به درمان انجام می شود.<sup>۷-۹</sup> نیاز به انجام جراحی مجدد جهت درمان CRS تحت تاثیر عوامل مختلفی از جمله وجود پولیپ، آس‌م، آلرژی، رینوسینوزیت قارچی آلرژیک، بیماری تنفسی تشدیدشونده با آسپیرین، اتوزینوفیلی، رویکرد جراحی و جنسیت قرار دارد.<sup>۸-۱۱</sup>

روش‌های مختلفی برای ایجاد و حفظ هموستاز پس از عمل به کار رفته است که از جمله آنها می‌توان به تامپون‌گذاری با مواد قابل جذب و غیرقابل جذب اشاره نمود که البته در برخی موارد دارای عوارض می‌باشد. اما در موارد عدم استفاده از تامپون نیز نگرانی در مورد خونریزی تاخیری پس از عمل وجود دارد.

در سال‌های اخیر چندین مطالعه در زمینه اثربخشی مواد سنتتیک قابل جذب در تامپون‌گذاری بینی انجام شده است. البته لازم به ذکر است که تهیه این مواد اغلب پرهزینه می‌باشد. چسب فیبرین بافتی (Fibrin sealant, FS)، یک ماده هموستاتیک دو جزئی متشکل از فیبرینوژن و فاکتور XIII تغلیظ‌شده به همراه محلول ترومبین و کلسیم است که می‌تواند با بستن عروق مویرگی موجب کاهش خونریزی پس از عمل شده، موجب مهار رشد و تکثیر باکتری‌ها شده و ترمیم زخم را تسهیل می‌کند.<sup>۱۲</sup> هدف از انجام این مطالعه، ارزیابی اثر چسب بافتی فیبرین اتولوگ (با هدف کاهش هزینه‌ها) بر هموستاز، ترمیم زخم و میزان عود CRS پس از FESS در مقایسه با گروه کنترل بود.

## روش بررسی

این کارآزمایی بالینی تصادفی دوسوکور در دو بیمارستان دانشگاهی قائم و امام رضای مشهد طی سال‌های ۱۳۹۸ تا ۱۴۰۰ انجام شد که طی آن، تعداد ۳۲ بیمار ۱۸ تا ۶۵ سال، که به دلیل CRSwNP دو طرفه مقاوم به درمان دارویی تحت جراحی FESS قرار گرفتند، وارد مطالعه شدند.

معیارهای خروج از مطالعه شامل پولیپوز یک‌طرفه، اختلاف بیش از دو امتیاز در نمره لاند-مک‌کی (Lund-Mackay) پیش از عمل بین دو سمت، وجود سابقه جراحی قبلی سینوس و برداشت توربینات

پیامدهای سینونزال (SNOT-22) پیش و سه ماه پس از جراحی تکمیل گردید. علاوه بر این، شدت درد و خونریزی در هر حفره بینی توسط بیماران با استفاده از مقیاس آنالوگ بصری (VAS) در بازه صفر تا ۱۰ گزارش شد.

تحلیل داده‌ها با استفاده از نرم‌افزار SPSS software, version 16 (SPSS Inc., Chicago, IL, USA) انجام گرفت. تحلیل‌ها در دو سطح توصیفی (میانگین، میانه، انحراف معیار و درصد فراوانی و استنباطی T-test، Chi-square test و Pearson correlation coefficient) صورت گرفت. نرمال بودن توزیع میانگین‌ها با آزمون Kolmogorov-Smirnov test بررسی شد و در تمامی آزمون‌ها سطح معناداری ۰/۰۵ در نظر گرفته شد.

با توجه به بروز بیشتر عارضه دلمه در بیماران و براساس نتایج مطالعه Yu<sup>۵</sup> که میانگین نمره دلمه را در گروه فیبرین ۱/۲۷±۰/۶۶ و در گروه کنترل ۱/۶۵±۰/۶۶ گزارش کرده بودند، حجم نمونه مطالعه محاسبه گردید. در این محاسبه سطح خطای آلفا ۰/۰۵ و توان آماری ۰/۸۰ لحاظ شد. با در نظر گرفتن ریزش احتمالی ۲۰٪، حجم نهایی نمونه ۳۲ بیمار تعیین شد.

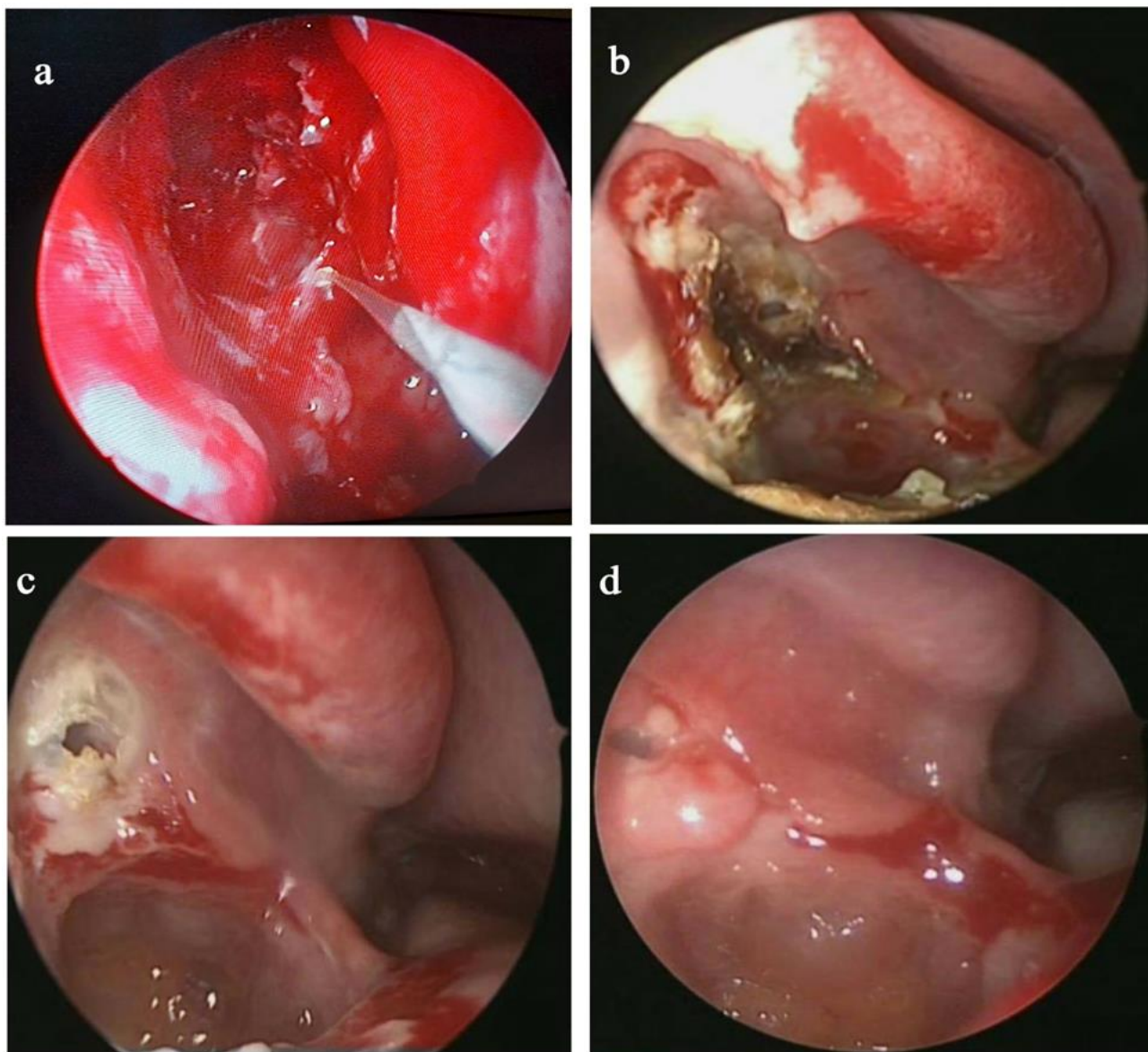
بیماران با استفاده از جدول اعداد تصادفی انجام شد و سه میلی‌لیتر چسب بافتی فیبرین اتولوگ در یک حفره بینی (سمت مداخله) و سه میلی‌لیتر نرمال‌سالین در سمت مقابل (کنترل) از عقب به جلو در میدان جراحی تزریق شد (شکل ۱a).

یک روز پس از جراحی، بیماران از نظر خونریزی در هر حفره بینی براساس گزارش بیمار و نیز معاینه (رینوسکوپی قدامی و معاینه دهان) بررسی شدند. سپس بیماران با توصیه به شست‌وشوی بینی با نرمال‌سالین به میزان دو بار در روز ترخیص گردیدند. بقایای قابل مشاهده چسب بافتی فیبرین اتولوگ در روز هفتم پس از عمل با ساکشن بینی خارج شده و تجویز اسپری کورتیکواستروئید از همان روز به مدت یک ماه آغاز شد.

همچنین بیماران جهت ارزیابی خونریزی، تشکیل دلمه، چسبندگی و عفونت به ترتیب در یک هفته، یک ماه و سه ماه پس از جراحی تحت اندوسکوپی بینی قرار گرفتند (شکل ۱b، ۱c، ۱d) (جدول ۱). امتیازهای آندوسکوپی Lund-Kennedy پیش از عمل و سه ماه پس از جراحی ثبت گردید و عود پولیپ سه ماه پس از عمل بررسی شد. همچنین به منظور سنجش نرخ کلی بهبودی، پرسشنامه

جدول ۱: مقیاس درجه‌بندی برای چسبندگی، خونریزی، دلمه و عفونت

متغیر	درجه چسبندگی
چسبندگی	صفر: بدون چسبندگی
	یک: خفیف (به راحتی جدا می شود)
	دو: متوسط (به سختی جدا می شود)
خونریزی	سه: شدید (نیاز به آزاد سازی چسبندگی)
	صفر: بدون خونریزی
	یک: حداقل (محدود به حفره بینی)
ایجاد دلمه	دو: متوسط (خارج شده از حفره بینی)
	سه: شدید (نیاز به تامپون مجدد یا کوتریزاسیون)
	صفر: بدون ایجاد دلمه
عفونت	یک: ایجاد دلمه خفیف
	دو: ایجاد دلمه متوسط
	سه: ایجاد دلمه شدید
عفونت	صفر: بدون مشاهده عفونت
	یک: ترشح مخاطی - چرکی خفیف
	دو: ترشح مخاطی - چرکی متوسط
	سه: ترشح مخاطی - چرکی شدید همراه با عفونت آشکار

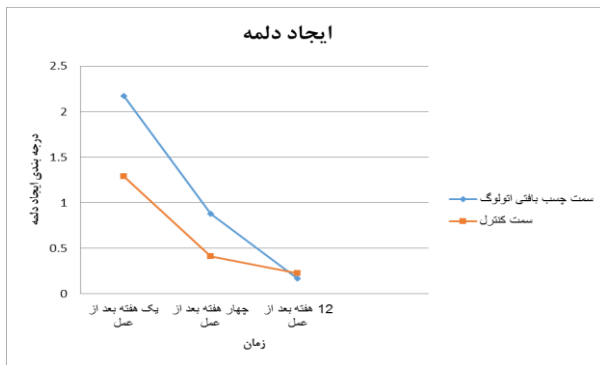


شکل ۱: نمای آندوسکوپیک بینی در حین جراحی هنگام استفاده از فیبرین سیلانت (a). نمای آندوسکوپیک بینی یک هفته پس از عمل در همان بیمار (b). نمای آندوسکوپیک بینی یک ماه پس از عمل (c). نمای آندوسکوپیک بینی سه ماه پس از عمل (d).

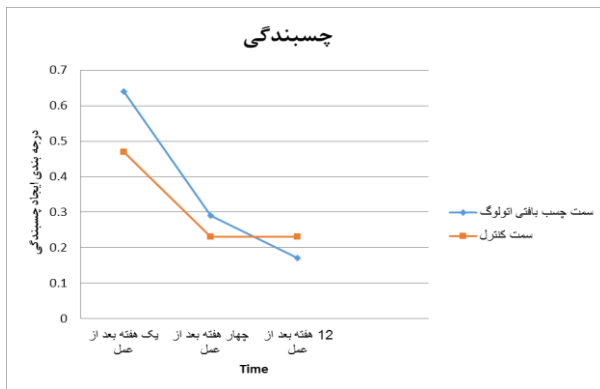
## یافته‌ها

حفره بینی راست و در ۱۷ بیمار در حفره بینی چپ استفاده شد. میانگین امتیاز Lund-Mackay در سمت راست  $(1.0/4 \pm 1/0.7)$  و سمت چپ  $(1.0/4 \pm 0/9.4)$  تفاوت معناداری نداشت. بنابراین شدت بیماری در هر دو سمت یکسان بود.  $(P=0/1)$ . خونریزی پس از عمل در سمت مداخله در ۱۵ بیمار  $(47\%)$  و در سمت کنترل در ۲۸ بیمار

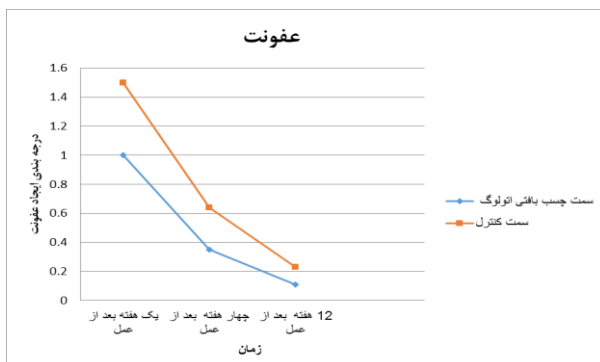در مجموع ۳۲ بیمار شامل ۱۴ مرد  $(44\%)$  و ۱۸ زن  $(56\%)$  وارد مطالعه شدند. میانگین سنی بیماران ۳۹ سال  $(85/8 \pm)$  و در بازه ۲۶ تا ۵۶ سال بود. برای ۱۵ بیمار میلی‌لیتر چسب بافتی فیبرین اتولوگ در



نمودار ۲: مقایسه مقیاس درجه بندی آندوسکوپی از نظر تشکیل دلمه بین سمت تحت درمان با چسب بافتی فیبرین اتولوگ و سمت کنترل، در زمان پیش از عمل و در هفته های یک، چهار و ۱۲ پس از عمل

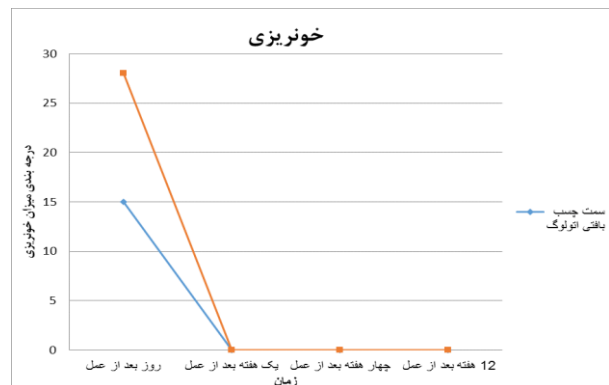

نمودار ۳: مقایسه مقیاس درجه بندی آندوسکوپی از نظر میزان چسبندگی بین سمت تحت درمان با چسب بافتی فیبرین اتولوگ و سمت کنترل، در زمان پیش از عمل و در هفته های یک، چهار و ۱۲ پس از عمل



نمودار ۴: مقایسه مقیاس درجه بندی آندوسکوپی از نظر ایجاد عفونت بین سمت تحت درمان با چسب بافتی فیبرین اتولوگ و سمت کنترل، در زمان پیش از عمل و در هفته های یک، چهار و ۱۲ پس از عمل

(۸۷/۵٪) مشاهده شد که نشان دهنده اختلاف معناداری در میزان خونریزی روز پس از عمل بین دو گروه می باشد. ( $P=0/01$ ) با این حال، در پیگیری های بعدی هیچ گونه خونریزی در هیچ یک از دو سمت مشاهده نشد یا توسط بیماران گزارش نگردید (نمودار ۱). از نظر شدت درد، تفاوت معناداری میان سمت مداخله و سمت کنترل وجود نداشت. ( $P=0/08$ ).



نمودار ۱: مقایسه مقیاس درجه بندی آندوسکوپی از نظر خونریزی بین سمت تحت درمان با چسب بافتی فیبرین اتولوگ و سمت کنترل، در زمان پیش از عمل و در هفته های یک، چهار و ۱۲ پس از عمل.

همچنین از نظر میانگین امتیاز تشکیل دلمه ( $P=0/8$ )، چسبندگی ( $P=0/17$ ) و عفونت ( $P=0/14$ ) بین دو سمت در زمان های یک هفته، یک ماه و سه ماه پس از عمل تفاوت معناداری مشاهده نشد (نمودارهای ۲ تا ۴). میزان عود پولیپ در سمت مداخله ۴ مورد (۱۲٪) و در سمت کنترل پنج مورد (۱۶٪) بود که تفاوت معناداری نداشت ( $P=0/7$ ) مشابه سایر شاخص ها، تغییرات امتیاز Lund-Kennedy پس از سه ماه بین دو سمت تفاوت معناداری نشان نداد. ( $P=0/24$ ).

لازم به ذکر است که به منظور جلوگیری از ایجاد سوگیری در نتایج، جراحی و ارزیابی آندوسکوپی پس از عمل و بررسی روند ترمیم توسط دو جراح مختلف انجام شد که نسبت به سمت دریافت کننده مداخله آگاه نبودند.

## بحث

تیمپانوپلاستی و تونسیلکتومی مورد توجه جراحان قرار گرفت. با این حال، در حوزه رینولوژی، کاربرد چسب فیبرین عمدتاً محدود به موارد جراحی عصبی مانند کنترل رینوره یا جراحی اندونازال/ترانس‌سفنوئید غده هیپوفیز است.<sup>۱۶-۱۹</sup> روش بهینه کنترل هموستاز پس از FESS هنوز مشخص نیست. روند فعلی تمایل جراحان به عدم استفاده از تامپون جهت کاهش عوارض و تسریع ترمیم را نشان می‌دهند.<sup>۱۲</sup> اما از طرف دیگر، استفاده از چسب بافتی فیبرین ممکن است با التهاب موضعی و تشکیل بافت اسکار همراه باشد که البته نتیجه بالینی کسب شده به عواملی چون بیماری‌های مخاط، باز بودن استومای سینوس و درمان دارویی بستگی دارد.<sup>۲</sup>

لازم به ذکر است که به دلیل تخریب از چسب بافتی فیبرین طی چند روز، این ماده تاثیر واضحی بر مخاط بینی ندارد. از سوی دیگر، برخی مطالعات چسبندگی در میاتوس میانی را با استفاده از چسب بافتی فیبرین در FESS مرتبط دانسته‌اند که البته در مطالعه حاضر هیچ‌یک از این عوارض نامطلوب دیده نشده است. همچنین توصیه می‌شود در حین جراحی از آسیب به تورینات میانی جلوگیری شود. علاوه‌براین، از آنجا که از چسب بافتی فیبرین نمی‌تواند از خونریزی شریانی جلوگیری کند، هموستاز دقیق با کوتر کردن ضروری به نظر می‌رسد.<sup>۵</sup> از آنجا که ترمیم زخم یکی از عوامل اصلی تعیین کننده میزان موفقیت FESS می‌باشد، گرانولاسیون، چسبندگی، تشکیل دلمه، عفونت و تنگی می‌توانند منجر به نتایج ضعیف این جراحی شوند.

شایان ذکر است که مطالعات کمی در زمینه استفاده از چسب بافتی فیبرین اتولوگ انجام شده است. از آنجا که استفاده از چسب بافتی فیبرین موجود در بازار از نظر اقتصادی مقرون‌به‌صرفه نیست، در این مطالعه تلاش شد تا از چسب بافتی فیبرین از پلاسمای خود بیمار تهیه شود. این رویکرد نه تنها هزینه‌ها را به‌طور قابل‌توجهی کاهش می‌دهد، بلکه به دلیل ماهیت اتولوگ، خطر بروز واکنش‌های ایمنی، آنافیلاکسی و انتقال عوامل عفونی را نیز از میان برمی‌دارد.<sup>۱۵، ۱۲</sup>

یکی از جنبه‌های نوآورانه و متمایز مطالعه حاضر، با پژوهش‌های پیشین، روش به‌کارگیری چسب بافتی فیبرین بود، به‌طوری‌که در این مطالعه برخلاف مطالعات پیشین که عمدتاً از روش اسپری آنروسل تحت فشار برای اعمال چسب استفاده کرده‌اند جهت حفظ شرایط

این مطالعه با هدف ارزیابی تاثیر میلی‌لیتر چسب بافتی فیبرین اتولوگ بر هموستاز، ترمیم زخم و میزان عود پس از FESS در مقایسه با گروه کنترل طراحی شد. نتایج ما نشان داد استفاده از میلی‌لیتر چسب بافتی فیبرین اتولوگ با کاهش خونریزی پس از عمل در روز اول همراه بود. با این حال، در پیگیری‌های بعدی هیچ موردی از خونریزی در هیچ‌یک از دو سمت مشاهده نشد و توسط بیماران گزارش نگردید. علاوه‌براین، مطالعه حاضر ارتباطی میان استفاده از میلی‌لیتر چسب بافتی فیبرین اتولوگ و درد پس از عمل، عوامل مرتبط با ترمیم مخاط مانند تشکیل دلمه، چسبندگی و عفونت، همچنین میزان عود بیماری و تغییرات امتیاز Lund-Kennedy در مقایسه با گروه کنترل نشان نداد.

مطالعه انجام شده توسط Yu و همکاران نشان داد که میزان گرانولاسیون و تشکیل دلمه در سمتی که با میلی‌لیتر چسب بافتی فیبرین درمان شد در مقایسه با مروسل به‌طور معناداری کمتر بود. همچنین خونریزی و درد نیز در مقایسه با استفاده از تامپون کاهش یافته بود.<sup>۵</sup>

همچنین در مطالعه دیگری تایید شد که در موارد FESS با خطر خونریزی بالا یا چسبندگی، استفاده از چسب بافتی فیبرین اتولوگ می‌تواند موجب هموستاز، کاهش تشکیل دلمه، تسریع ترمیم مخاط و کاهش چسبندگی گردد.<sup>۱۲</sup>

همچنین مطالعات دیگر تایید کرده‌اند که میزان خونریزی پس از عمل در گروه استفاده کننده از تامپون مروسل بیشتر از گروه چسب بافتی فیبرین به تنهایی بود. طبق نتایج حاصل از این مطالعات، اسپری چسب بافتی فیبرین (Quixil) عامل هموستاتیک مؤثرتری از تامپون فومی بینی در FESS بوده و عوارض ناشی از تامپون، در موارد استفاده از این اسپری رخ نداده است.<sup>۱۶، ۱۵</sup>

البته برخی مقالات مانند مطالعه Chandra و همکاران نشان داد که استفاده از چسب بافتی فیبرین خمیری (شامل ذرات ژلاتین گاوی ترکیب شده با ترومبین) در مقایسه با فوم ژلاتین آغشته به ترومبین (TSG) بیشتر موجب ایجاد چسبندگی شده و نیاز به مراقبت‌های پس از عمل طولانی‌تری دارد.<sup>۳</sup> در دهه ۱۹۹۰، استفاده از چسب فیبرین در زمینه اعمال جراحی گوش و حلق و بینی به ویژه جهت

نتیجه‌گیری، طبق نتایج حاصل از مطالعه حاضر، استفاده از چسب بافتی فیبرین اتولوگ با کاهش خونریزی پس از FESS در روز اول همراه بود. با این حال، در پیگیری‌های بعدی تفاوت معناداری با گروه کنترل مشاهده نشد.

علاوه‌براین، هیچ ارتباطی میان کاربرد چسب بافتی فیبرین اتولوگ و درد پس از عمل، عوامل مرتبط با ترمیم مخاط مانند تشکیل دلمه، چسبندگی و عفونت، یا میزان عود بیماری و تغییرات امتیاز Lund-Kennedy در مقایسه با گروه کنترل یافت نشد.

سپاسگزاری: این مقاله حاضر برگرفته از پایان نامه تحت عنوان " بررسی تاثیر استفاده از چسب بافتی فیبرین اتولوگ در جراحی اندوسکوپییک عملکردی سینوس " در مقطع دستیاری در سال ۱۴۰۱ با کد ۴۰۰۰۱۷۵ که در دانشگاه علوم پزشکی مشهد اجرا شده است.

استریل و کنترل دقیق‌تر محل و میزان تزریق، از روش تزریق مستقیم با سرنگ در حفره بینی استفاده شد.<sup>۱۵</sup> این تغییر در تکنیک کاربردی، علاوه‌بر بهبود دقت در توزیع چسب، می‌تواند احتمال آلودگی و هدررفت ماده را کاهش دهد و در عین حال امکان استفاده در محیط‌های جراحی ساده‌تر را نیز فراهم کند. این تغییر در تکنیک کاربردی، علاوه‌بر بهبود دقت در توزیع چسب، می‌تواند احتمال آلودگی و هدررفت ماده را کاهش دهد و در عین حال امکان استفاده در محیط‌های جراحی ساده‌تر را نیز فراهم کند. با توجه به این تفاوت‌ها، انجام مطالعات آینده با حجم نمونه بزرگ‌تر و دوره پیگیری طولانی‌تر ضروری است تا بتوان اثرات از چسب بافتی فیبرین اتولوگ بر پیامدهای جراحی و کیفیت زندگی بیماران، به‌ویژه در ارتباط با احتمال عود بیماری، را با دقت بیشتری ارزیابی کرد.

## References

- Bachert C, Han JK, Desrosiers M, Hellings PW, Amin N, Lee SE, et al. Burden of disease in chronic rhinosinusitis with nasal polyps. *J Asthma Allergy*. 2021;14:127-34.
- Calus L, Van Bruaene N, Bosteels C, Dejonckheere S, Van Zele T, Bachert C, et al. Twelve-year follow-up study after endoscopic sinus surgery in patients with chronic rhinosinusitis with nasal polyposis. *Clin Transl Allergy*. 2019;9(1):30.
- Chandra RK, Conley DB, Kern RC. Long-term effects of FloSeal packing after endoscopic sinus surgery. *Am J Rhinol*. 2005;19(3):240-3.
- Wynn R, Har-El G. Recurrence rates after endoscopic sinus surgery for massive sinus polyposis. *Laryngoscope*. 2004;114(5):811-3.
- Yu MS, Kang SH, Kim BH, Park JH, Lee SH, Kim SW, et al. Effect of aerosolized fibrin sealant on hemostasis and wound healing after endoscopic sinus surgery: a prospective randomized study. *Am J Rhinol Allergy*. 2014;28(4):335-40.
- Hopkins C. Chronic rhinosinusitis with nasal polyps. *N Engl J Med*. 2019;381(1):55-63.
- Lourijssen ES, Fokkens WJ, Reitsma S. Endoscopic sinus surgery with medical therapy versus medical therapy for chronic rhinosinusitis with nasal polyps: a multicentre, randomised, controlled trial. *Lancet Respir Med*. 2022;10(4):337-46.
- Chen S, Zhou A, Emmanuel B, Thomas K, Guillemain I, Lee J, et al. Systematic literature review of the epidemiology and clinical burden of chronic rhinosinusitis with nasal polyposis. *Curr Med Res Opin*. 2020;36(11):1897-911.
- Riva G, Macchi A, Pecorari M, Raimondo L, Albera A, Pignataro L, et al. Long-term evaluation of nasal polyposis recurrence: a focus on multiple relapses and nasal cytology. *Am J Otolaryngol*. 2022;43(2):103325.
- Loftus CA, Soler ZM, Koochakzadeh S, Desiato VM, Yoo F, Nguyen SA, et al. Revision surgery rates in chronic rhinosinusitis with nasal polyps: meta-analysis of risk factors. *Int Forum Allergy Rhinol*. 2020;10(2):199-207.
- Rosati D, Rosato C, Pagliuca G, Cerchiari G, Lazio M, Rocco M, et al. Predictive markers of long-term recurrence in chronic rhinosinusitis with nasal polyps. *Am J Otolaryngol*. 2020;41(1):102286.
- Gleich LL, Prey MB, Koursh DB, Smith RV, Bederson JB, Somani AK, et al. Autologous fibrin tissue adhesive in endoscopic sinus surgery. *Otolaryngol Head Neck Surg*. 1995;112(2):238-41.
- Whitman DH, Berry RL, Green DM. Platelet gel: an autologous alternative to fibrin glue with applications in oral and maxillofacial surgery. *J Oral Maxillofac Surg*. 1997;55(11):1294-9.
- Silver FH, Wang MC, Pins GD. Preparation and use of fibrin glue in surgery. *Biomaterials*. 1995;16(12):891-903.
- Vaiman M, Segal S, Eviatar E, Kessler A, Shlamkovitch N. Use of fibrin glue as a hemostatic in endoscopic sinus surgery. *Ann Otol Rhinol Laryngol*. 2005;114(3):237-41.
- Vaiman M, Eviatar E, Segal S. Effectiveness of second-generation fibrin glue in endonasal operations. *Otolaryngol Head Neck Surg*. 2002;126(4):388-91.
- Portmann M. Results of middle ear reconstruction surgery. *Ann Acad Med Singap*. 1991;20(5):610-3.
- Moralee S, Murray J, Jagger C, Fardy M. The effect of fibrin sealant haemostasis on post-operative pain in tonsillectomy. *Clin Otolaryngol Allied Sci*. 1994;19(6):526-8.
- Wax MK, Ramadan HH, Ortiz O, Wetmore SJ. Contemporary management of cerebrospinal fluid rhinorrhea. *Otolaryngol Head Neck Surg*. 1997;116(4):442-9.

## Effects of using autologous fibrin sealant in functional endoscopic sinus surgery: a randomized controlled clinical trial background

Ehsan Nasirai M.D.<sup>1</sup>  
 Mehdi Bakhshae M.D.<sup>1</sup>  
 Bashir Rasoulia M.D.<sup>1</sup>  
 Daryoush Hamidi Alamdari Ph.D.<sup>2</sup>  
 Kiana Ketabi Ph.D.<sup>1</sup>  
 Imaneh Roshanzamir M.D.<sup>1\*</sup>

1- Department of Otolaryngology-Head and Neck Surgery, Endoscopic Sinus Surgery Research Center, Faculty of Medicine, Mashhad University of Medical Sciences, Mashhad, Iran.

2- Department of Clinical Biochemistry, Faculty of Medicine, Mashhad University of Medical Sciences, Mashhad, Iran.

\* Corresponding author: Department of Otolaryngology-Head and Neck Surgery, Endoscopic Sinus Surgery Research Center, Faculty of Medicine, Mashhad University of Medical Sciences, Mashhad, Iran.  
 Tel: +98-51-38413492  
 E-mail: Roshanzamiri@mums.ac.ir

### Abstract

Received: 11 Jun. 2025 Revised: 18 Jun. 2025 Accepted: 16 Jul. 2025 Available online: 23 Jul. 2025

**Background:** To improve hemostasis and optimize the healing process, autologous fibrin sealant (FS) has been introduced in selected cases. However, the clinical benefits of FS in sinonasal surgery remain controversial and require further evaluation. This study aimed to investigate the effects of autologous FS on hemostasis, mucosal healing, postoperative clinical outcomes, and recurrence in patients undergoing bilateral FESS, compared with normal saline as the control.

**Methods:** This randomized clinical trial included 32 patients who underwent bilateral FESS at Ghaem and Imam Reza University Hospitals in Mashhad, Iran, between 2019 and 2021. For each patient, autologous FS was applied to one nasal cavity, while the contralateral cavity received normal saline. Postoperative outcomes including bleeding, crusting, adhesion formation, and infection were assessed at 1 week, 1 month, and 3 months after surgery. In addition, sinonasal symptom burden and endoscopic findings were evaluated using the Sinonasal Outcome Test (SNOT-22) and the Lund-Kennedy endoscopic score, respectively, both recorded preoperatively and three months postoperatively.

**Results:** Application of autologous FS significantly reduced immediate postoperative bleeding, and no further bleeding events were noted during follow-up. Pain severity was comparable between the two sides. No statistically significant differences were observed in crust formation, adhesion, infection, recurrence, or changes in Lund-Kennedy scores between the FS and control sides ( $p=0.08$ ,  $p=0.8$ ,  $p=0.17$ , and  $p=0.14$ , respectively).

**Conclusion:** Autologous fibrin sealant reduced early postoperative bleeding without adversely affecting pain control, mucosal healing, or recurrence after FESS. Larger randomized trials with extended follow-up are recommended to determine its definitive clinical value and potential for routine use in surgical practice.

**Keywords:** FESS, fibrin sealant, functional endoscopic sinus surgery, wound healing.